

# Zentralblatt Zentralblatt für Chirurgie für Chirurgie

## Herausgeber

U. T. Hopt, Freiburg  
H. Lippert, Magdeburg

E. Klar, Rostock (Weiterbildung)  
H.-J. Oestern, Celle (Weiterbildung)

## Schriftleiter

R. T. Grundmann, Altötting-Burghausen

## Beirat

H. Becker, Göttingen  
F. Beyersdorf, Freiburg i. Br.  
H.-P. Bruch, Lübeck  
I. Gastinger, Cottbus  
N. P. Haas, Berlin  
T. Hau, Abu Dhabi  
K.-W. Jauch, München  
Th. Junginger, Mainz  
W. Lang, Erlangen  
M. Menger, Homburg/Saar  
T. Mittlmeier, Rostock  
H.-J. Oestern, Celle  
H. D. Saeger, Dresden  
H. Schweiger, Bad Neustadt/Saale  
B. Stark, Freiburg  
A. Thiede, Würzburg  
H. Toomes, Gerlingen  
H. J. C. Wenisch, Potsdam

## Organ der

Vereinigung der  
Bayerischen Chirurgen

Berliner Chirurgische Gesellschaft –  
Vereinigung der Chirurgen Berlins  
und Brandenburgs

Vereinigung  
Mittelrheinischer Chirurgen

*Nächste Tagung*  
22.–24. September 2005 in Würzburg

Vereinigung Niederrheinisch-  
Westfälischer Chirurgen

*Nächste Tagung*  
29. September–1. Oktober 2005 in Münster

Vereinigung Nordwestdeutscher  
Chirurgen

Mitteldeutschen Chirurgenvereinigung

*Nächste Tagung*  
21.–23. September 2006 in Leipzig

Thüringischen Gesellschaft  
für Chirurgie

## Anschrift der Herausgeber

Prof. Dr. Dr. h. c. U. T. Hopt,  
Allgemein- und Viszeralchirurgie mit Poliklinik,  
Chirurgische Universitätsklinik,  
Hugstetter Str. 55, 79106 Freiburg i. Br.,  
Tel.: 07 61/2 70-28 06, Fax: 07 61/2 70-28 04

Prof. Dr. H. Lippert,  
Klinik für Chirurgie,  
Medizinische Fakultät der Universität,  
Leipziger Str. 44, 39120 Magdeburg,  
Tel.: 03 91/6 71 55 00, Fax: 03 91/6 71 55 70

Weiterbildung  
Prof. Dr. med. habil. E. Klar,  
Chirurgische Universitätsklinik  
Schillingallee 35, 18055 Rostock,  
Tel.: 03 81/4 94 60 01, Fax: 03 81/4 94 60 02

Weiterbildung  
Prof. Dr. med. Hans-Jörg Oestern,  
Allgemeines Krankenhaus,  
Siemensplatz 4, 29223 Celle,  
Tel.: 05 1 41/72-11 00, -11 30,  
Sekretariat 72-11 01  
Fax: 05 1 41/72-11 09

## Schriftleiter

Prof. Dr. R. T. Grundmann,  
Kreiskliniken Altötting-Burghausen,  
Vinzenz von Paul Str. 10, 84503 Altötting,  
Tel.: 0 86 71/5 09-14 92, Fax: 0 86 71/5 09-14 54

130. Jahrgang 2005

## Sonderdruck

© J. A. Barth Verlag  
in Georg Thieme Verlag KG  
Stuttgart · New York

Nachdruck nur mit  
Genehmigung des Verlages

J. A. Barth Verlag  
in Georg Thieme Verlag KG  
Rüdigerstraße 14  
70469 Stuttgart  
[www.thieme.de/zbchir](http://www.thieme.de/zbchir)  
[www.thieme-connect.de](http://www.thieme-connect.de)

## Die Anatomie der chirurgischen Migränetherapie

*The Anatomy of the Surgical Treatment of Migraine*

T. Muehlberger<sup>1</sup>

P. Fischer<sup>1</sup>

M. Lehnhardt<sup>2</sup>

### Zusammenfassung

**Ziel der Untersuchung:** Die transpalpebrale Resektion der Mm. corrugator supercilii und depressor supercilii stellt eine neue Therapieform der Migräne dar. Die Muskulatur am superomedialen Orbitarand kann durch hyperaktive Kontraktilität zu einer peripheren Kompression des N. supratrochlearis führen und als Trigger-Areal zu einer neurogenen Entzündung führen, die die Migränesymptomatik initiiert. Um detaillierte Kenntnisse über die anatomische Anordnung und Variabilität der Strukturen im Augenbrauenbereich zu erlangen, wurde eine Dissektionsstudie an Leichenpräparaten durchgeführt. **Methodik:** An fünf frischen, nicht-fixierten Köpfen wurden die einzelnen Muskelgruppen im Stirn-, Glabella- und Brauenbereich dargestellt. Die supracanthalen Ursprungs- und dermalen Insertionspunkte der Muskeln wurden markiert. Die Muskulatur wurde nach Präparation der neurovaskulären Versorgung vermessen. Die Verläufe der Nn. supraorbitalis und supratrochlearis wurden vom Stirnbereich bis in die Orbita verfolgt. **Resultate:** Im superomedialen Orbitabereich befinden sich 3 Gruppen paarig angeordneter, in enger Beziehung zueinander stehender Muskeln, die in die oberflächlichen Mm. frontalis und procerus, mittleren M. orbicularis und tiefe Mm. corrugator und depressor supercilii eingeteilt werden können. Der Korrugator ist ein ca. 4,5 cm langer, bogenförmiger Muskel, der posterior und superior des Depressor oberhalb des medialen Kanthus entspringt und lateral des Austritts des N. supraorbitalis über der Augenbraue in der Dermis inseriert. Zuvor durchwandert der Korrugator die Mm. orbicularis und frontalis sowie ein subgaleales Fettkissen. Masse und Länge

### Abstract

**Objective:** The transpalpebral resection of the corrugator and depressor supercilii muscles is a new treatment option for migraine headaches. Hyperactive contractility of these muscles can provoke the peripheral compression of the supratrochlear nerve and induce a neurogenic inflammation triggering the symptoms of migraine. In order to gather detailed knowledge of the respective anatomy in the eyebrow region, a macroscopic cadaver study was conducted. **Materials and methods:** The relevant muscles of the forehead, glabella and eyebrow were dissected in five fresh, non-preserved heads. The supracanthal origins and dermal points of insertion were marked. Following the preparation of the neurovascular structures, the muscles were measured and weighed. The course of the supraorbital and supratrochlear nerves was demonstrated from the forehead to the orbital cavity. **Results:** There are three, paired groups of muscles in the superomedial region of the orbital rim. They can be divided into the superficial frontalis and procerus muscle, the orbicularis muscle in a middle layer and the corrugator and depressor supercilii in a deeper layer. The corrugator measured approximately 4.5 cm, whose origin is superior and posterior to the depressor origin situated cranial to the medial canthus. The corrugator inserts lateral to the exit of the supraorbital nerve in the dermis above the eyebrow after penetrating the orbicularis and frontalis muscles and a subgaleal fat pad. The length and weight of the muscles is highly variable. The muscle is penetrated by the supratrochlear nerve whereas the supraorbital nerve runs underneath it. The corrugator is innervated medially and lateral-

### Institutsangaben

<sup>1</sup>Abteilung für Plastische- und Handchirurgie, Park-Klinik Weissensee, Berlin, Akademisches Lehrkrankenhaus der Charité

<sup>2</sup>Klinik für Plastische- und Handchirurgie, BG-Kliniken Bergmannsheil, Ruhr-Universität Bochum

### Korrespondenzadresse

PD Dr. med. Thomas Muehlberger · FRCS · Abteilung für Plastische- und Handchirurgie · Park-Klinik Weissensee · Akademisches Lehrkrankenhaus der Charité · Schönstr. 80 · 13086 Berlin · Tel.: 030/96283503 · E-mail: muehlberger@park-klinik.com

### Bibliografie

Zentralbl Chir 2005; 130: 288-292 · © J. A. Barth Verlag in Georg Thieme Verlag KG  
DOI 10.1055/s-2005-836786  
ISSN 0044-409X

des Muskels sind sehr variabel. Der N. supratrochlearis durchtritt den Muskel, der N. supraorbitalis liegt unter dem Korrugator. Es findet sich eine Doppelinervation des Korrugators von medial und lateral durch Äste des N. facialis. **Schlussfolgerungen:** Die Kenntnis der komplexen Schichtanordnung der auf die Glabella wirkenden Muskulatur und der in Verbindung stehenden subgalealen und präseptalen Fettkissen erlauben die transpalpebrale Identifizierung und Resektion der Mm. corrugator und depressor unter Schonung des N. supratrochlearis. Die Verläufe der relevanten Nerven zeigen eine starke Variabilität. Die Doppelinervation des M. corrugator verlangt dessen komplette Resektion statt einer einfachen Durchtrennung.

#### Schlüsselwörter

Migräne · Chirurgie · Anatomie · Korrugator · Nervenkompression

ly by branches of the facial nerve. **Conclusion:** A detailed knowledge of the complex arrangement of the muscles acting upon the glabella and the different communicating subgaleal and preseptal fat pads allow the identification and resection of the corrugator and depressor muscles without damaging the supratrochlear nerve. The course of the specific nerves is variable. The double-innervation of the corrugator suggests its complete resection instead of the selective denervation of the muscle.

#### Key words

Migraine · surgery · anatomy · corrugator · nerve compression

Mit einer Inzidenz von 16% bei Frauen und 8% aller Männer ist die Migräne eine der häufigsten Krankheiten in Industrienationen [5]. Seit 1988 sind die verschiedenen Migräneformen anhand der Kriterien der International Headache Society klassifiziert und gegenüber anderen Kopfschmerzvarianten differenzialdiagnostisch definiert [11]. Die dramatischen individuellen und sozioökonomischen Konsequenzen der Erkrankung zeigen sich in epidemiologischen Daten über z.B. einen durchschnittlich jährlich achtmaligen Arztwechsel der Betroffenen oder der Selbstmedikation mit nicht-rezeptpflichtigen Analgetika bei ca. 40% der Patienten. Migräne führt zu einem Verlust von 270 Arbeitstagen je 1000 Arbeitnehmer und zu volkswirtschaftlichen Kosten von mehreren Milliarden Euro pro Jahr [7].

Migräne wird als unheilbar angesehen, allerdings kann eine individualisierte Medikation zu einer Senkung der Schmerzstärke und einer Verbesserung der Lebensqualität führen [2]. Der Wirksamkeitsparameter einer medikamentösen Behandlung ist eine Reduktion der Attackenfrequenz um 50% [6]. Dementsprechend wurden in der Vergangenheit zahlreiche alternative Therapieformen angewandt [5], darunter auch chirurgische Optionen. Die Rolle des N. trigeminus in der Pathophysiologie der Migräne wird seit mehr als 30 Jahren erforscht [19]. Partielle oder komplette Sektionen dieses Nerven sowie ablativ neurochirurgische Operationen des sensorischen Anteils des Ganglion Gasseri sind komplex und oft mit einer signifikanten Komorbidität, z.B. einer ophthalmologischen Anästhesie, verbunden.

Guyuron et al. [10] fanden unter 314 Patienten, bei denen zwischen 1989 und 1999 aus ästhetischen Gründen eine Resektion des M. corrugator supercilii durchgeführt wurde, 39 Patienten mit Migräne. 31 dieser Patienten berichteten zum Zeitpunkt der postoperativen Nachuntersuchung eine deutliche Verbesserung oder Aufhebung der Migränesymptomatik. In einer anschließenden prospektiven Studie [9] wurden bei 29 Patienten mit neurologisch diagnostizierter Migräne mittels Injektion von 25 U Botulinum Toxin A die Mm. corrugator paralytisch. 24 der Patienten berichteten nach sechs Wochen eine mindestens 50%ige Verbesserung, woraufhin bei 22 dieser 24 Patienten die Korrugatormuskeln reseziert wurden. Die Nachuntersuchungen nach durchschnittlich 347 Tagen zeigten eine Elimination der Schmerzen in 10 und eine drastische Verbesserung

in 11 Patienten, lediglich ein Patient zeigte keine positive Reaktion.

Der theoretische Erklärungsansatz für diese Ergebnisse geht, im Gegensatz zu den vorherrschenden Denkmodellen zur zentralen Genese der lokalisierten Meningitis bei Migräne, von einem peripheren Mechanismus aus. Eine persistierende Kontraktion oder Hyperaktivität des M. corrugator führt im Bereich der Glabella zu einer Kompression und Irritation des N. supratrochlearis. Die Reizung von peripheren Anteilen des N. trigeminus führt zur Ausschüttung von Substanz P, calcitonin gene-related peptide (CGRP) und Neurokinin A. Diese neurogene Entzündung könnte in Verbindung mit einer gesteigerten neuronalen Sensibilität und einem veränderten mikrozirkulatorischen Blutfluss in meningealen Schmerzreizen münden.

Die vorliegende Arbeit sollte vor der Durchführung einer prospektiven, klinischen Studie über den möglichen Zusammenhang zwischen Muskelresektion und Migränesymptomatik die spezifische Anatomie der Glabellaregion darstellen. Kenntnisse über die detaillierte Anordnung, Innervation und Interaktion der Mm. corrugator supercilii, depressor supercilii, procerus, orbicularis oculi medialis und frontalis sind relevante Voraussetzungen für chirurgische Eingriffe in diesem Bereich der Gesichtsmuskulatur. Funktionell ist die Gesichtsmuskulatur in Gruppen um die Öffnungen von Augen, Nase und Mund arrangiert, die jeweils eine Sphinkter- oder Dilatatorfunktion haben. Die Hauptaufgabe der Muskeln ist die Kontrolle und der Schutz dieser Öffnungen, wobei die dabei entstehende Mimik eher einen zusätzlichen Nebeneffekt darstellt. Ein normaler Gesichtsausdruck hat wenig mit der zugrunde liegenden Muskelanordnung zu tun, entscheidend für das Aussehen ist das darüberliegende Bindegewebe und die individuell unterschiedliche Ausprägung der Insertion der Gesichtsmuskulatur in der Dermis. Da das Gesicht über keine tiefe Faszie verfügt, entspringen die Muskeln teilweise an Gesichtsknochen und setzen als Bestandteil des subkutanen Panniculus carnosus nach wechselseitiger muskulärer Durchwanderung in der Haut an. So durchziehen die Muskelfasern des M. corrugator vor der Insertion ein Fettkissen und die Mm. orbicularis und frontalis, bevor sie die Dermis im mittleren Drittel über der Augenbraue erreichen. Diese Wechselbeziehungen und die Konsequenzen einer partiellen Muskelresektion auf

das Erscheinungsbild des Patienten verlangen ein exaktes Verständnis der anatomischen Verhältnisse.

### Methodik

Für die makroskopischen, anatomischen Untersuchungen wurde die Stirn-, Augenbrauen- und Glabella region an fünf nicht-fixierten Körpern präpariert. Das Haut- und Unterhautgewebe wurde entfernt, wobei die dermalen Insertionspunkte der Korrugator-, Depressor- und Procerusmuskulatur markiert wurden. Bei der Präparation wurde auf die Blut- und Nervenversorgung geachtet. Die Muskeln wurden nach der Entfernung vermessen. Die Verläufe der Nn. supraorbitales und supratrochleares wurden vom Stirnbereich bis in die Orbita verfolgt.

An zwei der Präparate wurde durch eine Lidinzision eine Dissektion der Schicht zwischen M. orbicularis oculi und dem Septum durchgeführt, um die Korrugator- und Depressor-Muskulatur darzustellen.

### Ergebnisse

Nach der Entfernung der Epidermis wurde die Dermis im Bereich der Glabella und oberhalb der Augenbrauen schichtweise abgetragen, um die dermalen Insertionen der Muskelfasern von Korrugator, Depressor und Procerus darzustellen. Dabei zeigte sich eine Verschmelzung der faserigen Anteile der vertikalen Anteils von Korrugator, Depressor und Procerus im superomedialen Orbitabereich. Die Ansatzpunkte des horizontalen Korrugator lagen in allen Fällen lateral der mittupillären Linie und zirka 1–1,5 cm oberhalb der Augenbraue. Die tiefergehende Präparation zeigte eine vordere, aponeurotische Bedeckung des M. frontalis, nach deren Entfernung der nach kaudal reichende Muskel dargestellt werden konnte. Die muskulären Weichgebsanteile der Augenbraue bestanden vorwiegend aus M. frontalis und nicht dem Korrugator, dessen Hauptanteile oberhalb der Braue lagen. Nach Entfernung des M. frontalis fanden sich mehrere subgaleale Fettpolster, die ober- und unterhalb des M. orbicularis oculi lagen, der in den äußeren Anteilen von Muskelfasern des Korrugator und Depressor penetriert wurde. Nach der Resektion des M. orbicularis oculi zeigte sich der bogenförmig angelegte Korrugator. Die komplexe Schichtanordnung ist schematisch in Abb. 1 dargestellt.

Sowohl die Muskelmasse als auch die Länge des Korrugator waren individuell bei allen Präparaten sehr verschieden. Auffällig war darüber hinaus eine deutliche Asymmetrie beider Seiten bei drei der fünf präparierten Köpfe. Die Länge schwankte zwischen 3,8 cm und 5,3 cm. Bei der Darstellung des Ursprungs zirka 1,4 cm oberhalb des medialen Kanthus zeigte sich die knöcherne Insertion knapp unterhalb der fronto-maxillären Knochennaht. Anterior und inferior dieses Punktes fand sich der Ursprung des Depressor, dieser Insertionspunkt wiederum befand sich posterior und superior zur Lakrimalleiste. Der Ursprungspunkt des Depressors stand in enger Beziehung zur A. angularis, die dahinter verlief. In einem Präparat fanden sich zwei Ursprungsmuskeln des Depressors, die durch die Arterie geteilt waren. Der Depressor war nur sehr schwer vom dahinterliegenden Korrugator

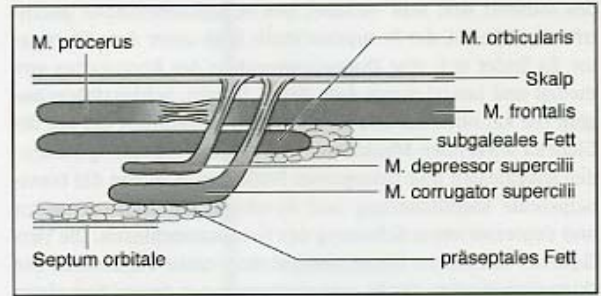


Abb. 1 Darstellung der Schichten der supraziliären Muskulatur. Der größte Anteil der Muskelmasse der Mm. corrugator und depressor ist von verschiedenen Fettkissen umgeben. Die in die Dermis inserierenden Muskelfasern durchwandern die Mm. frontalis und orbicularis.

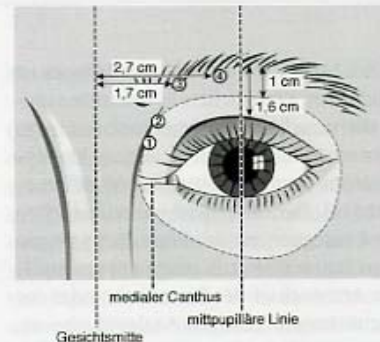


Abb. 2 Darstellung der Größenverhältnisse und anatomischen Relationen am superomedialen Orbitarand.

zu trennen. Der Muskel war durchschnittlich 4 mm bis 5 mm lang, die Muskelmasse betrug zirka ein  $\frac{1}{20}$  des Korrugator.

Zur Präparation des Korrugators wurde zunächst das den Muskel umgebende Fettgewebe reseziert. Durchschnittlich 1,7 cm lateral der Gesichtsmitte fand sich am unteren Rand des Muskels die Eintrittsstelle des N. supratrochlearis (Abb. 2.). Der Nerv teilt sich vor dem Eindringen in den Muskel in 4–8 Faszikel auf. Dieselbe Anordnung fand sich am Oberrand des Muskels bei dem Nervenaustritt, der Nerv penetrierte den Muskel komplett, d. h. es verliefen keine Nervenanteile außerhalb des Muskels (Abb. 3.). Nach Entfernung des peri-orbitalen Fettgewebes zeigte sich der Verlauf des Nerven nahe der Trochlea des M. obliquus superior. Zirka 1 cm lateral des N. supratrochlearis befand sich der Durchtritt des N. supraorbitalis, in drei Fällen als Foramen und bei zwei Präparaten als offene, knöcherne Rinne. Der N. supraorbitalis verlief unter dem Korrugator und drang an keiner Stelle, bei keinem Präparat in die Muskelmasse ein. Eine Teilung in einen oberflächlichen und einen tiefen Ast des Nerven fand erst deutlich kranial des Korrugators statt. Zwischen den beiden Nerven verlief in allen Fällen im Bereich des Orbitarandes eine Verbindungsvene der beiden die Nerven begleitenden Blutgefäße. Diese Vene sollte bei, durch transpalpebralem Zugang möglicher, direkter Sicht erhalten werden, um Blutungen zu vermeiden. Am lateralen Ende des Korrugators befand sich die Eintrittsstelle des mittleren Astes des temporalen Teils des N. facialis. Am medialen Ursprung des Muskels fand sich dagegen nur bei einem Präparat ein definierter Nervenast, der in den Muskel eindrang. Abb. 4 und 5 zeigen den Präparationssitus.



Abb. 3 M. corrugator supercilii mit penetrierendem N. supratrochlearis, der sich unmittelbar vor dem Eintritt in den Muskel in 4–6 Faszikel aufteilt. Die Gefäßversorgung des Muskels erfolgt durch einen Ast der A. angularis, hier am rechten Muskelrand zu erkennen.

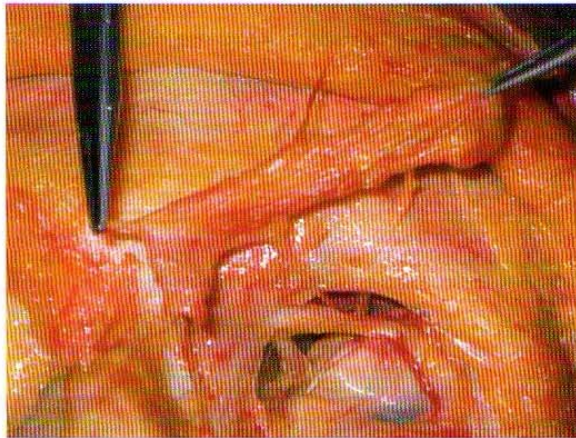


Abb. 4 Präparation der Periorbitalregion, Glabella und Stirn. Der sehnhige Ursprung des M. depressor supercilii wird von dem Instrument auf der linken Bildhälfte gehalten. Der M. corrugator supercilii ist komplett abgehoben, aber noch in Verbindung mit dem N. supratrochlearis und der Gefäßversorgung im medialen Augenwinkel. Der N. supraorbitalis verläuft auf dem Perikranium nach kranial, an der Unterseite des Korrugator.

### Diskussion

Glabella ist ein Diminutiv des lateinischen Wortes für Glatze und bezeichnet das kleine, dreieckige, meist haarlose und glatte Areal zwischen Nase und den medialen Enden der Augenbrauen. Im Bereich der Glabella agieren drei paarig angeordnete Muskeln, der M. corrugator supercilii, der M. depressor supercilii und der M. procerus. Gemeinsam mit dem medialen Anteil des M. orbicularis oculi dienen sie dazu, Augenlid und Braue nach inferomedial zu bewegen und das Auge zu schützen. Kontraktionen des Korrugators (Ruga, lat. = Falte) und Depressor bewirken zudem die Bildung einer vertikalen und zweier schräg verlaufender Falten. Die leichte Verschieblichkeit der Weichteile im Bereich der Glabella wird durch ein kompliziert angeordnetes Schichtsystem von Stirn und Augenbraue unterstützt [14]. Der M. frontalis, der als Antagonist der Augenbrauensenker fungiert, ist im oberen Bereich der Stirn relativ unbeweglich. Im unteren

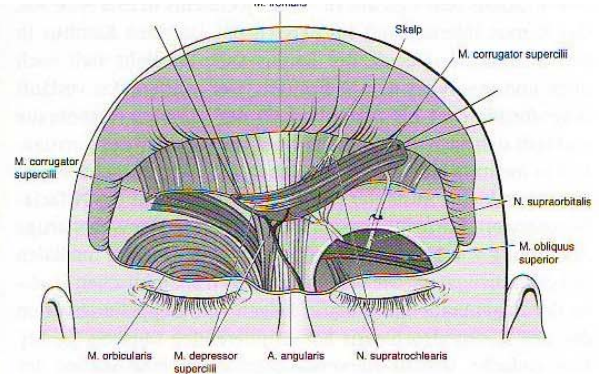


Abb. 5 Schematische Darstellung der Präparation aus Abb. 4.

Teil wird der Muskel von einem vorderen und hinteren Blatt der Galea-Aponeurose umhüllt. Im subgalealen Raum befinden sich mehrere Fettkissen, unter anderem über dem Korrugator. Muskelfasern von Procerus, Depressor und Korrugator durchziehen den M. frontalis bevor sie in der Dermis inserieren, der Korrugator durchwandert zuvor noch ein Fettkissen und den M. orbicularis. Das supraziliäre Fettkissen über dem Korrugator steht darüber hinaus in Verbindung mit dem präseptalen Fett der Orbita. Der Korrugator stellt somit das mediale Dach eines mobilen Raumes der Stirn dar [15]. Diese Anordnung bedingt einerseits die hohe Gleitfähigkeit der Gewebeanteile von Glabella, Stirn und Augenbraue, andererseits ist das Ausmaß der funktionellen Abhängigkeit der verschiedenen Muskeln erkennbar.

Neben dem absichtlichen oder unfreiwilligen Ausdruck von Ärger, führt eine chronische Hyperaktivität des Korrugator zu einer permanenten Faltenbildung, da sich die Haut durch darunter liegende Muskelkontraktionen nicht verkürzt. Mit fortschreitendem Alter tragen die Abnahme von dermale Kollagen und Elastin sowie des subdermalen Fettanteils zu der Faltenbildung in diesem prominenten Gesichtsbereich bei. In der ästhetischen Chirurgie wurden die Falten der Glabella bislang durch Unterspritzung mit auto- oder heterologen Weichteilfüllern, Unterminierung und anschließender Fetttransplantation, Dermabrasio oder chemischem Peeling behandelt [3]. Operativ kann die Korrugatormuskulatur im Rahmen eines koronalen Stirnlift, endoskopisch oder durch einen transpalpebralen Zugang entfernt werden [13, 18].

Von den verschiedenen Zugangswegen zu den für die Migräne relevanten Muskeln ermöglicht das transpalpebrale Verfahren die Darstellung von Korrugator und Depressor unter direkter Sicht von den Ursprüngen nahe des medialen Kanthus bis zur dermalen Insertion. Durch eine mediale Lidinzision, ähnlich der bei einer oberen Blepharoplastik, ist in Lokalanästhesie oder Analgosedierung die Resektion der kompletten Muskulatur in einer Schicht zwischen M. orbicularis und Septum unter Schonung des N. supratrochlearis durchführbar [8, 16].

Die beschriebenen Methoden der Sektion des mittleren Ramus des Temporalastes des N. facialis durch eine Hautinzision am Unterrand der Augenbraue erscheint angesichts der Doppelinnervation des Korrugators nicht ratsam [4]. Der Temporalast

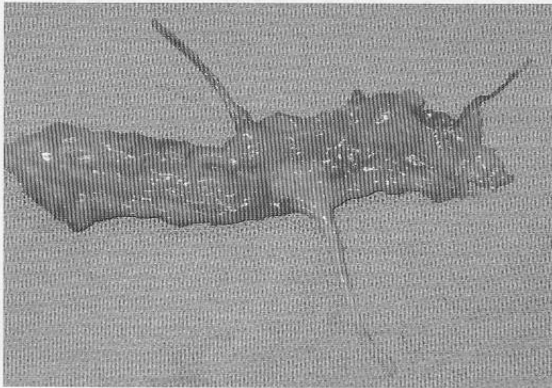


Abb. 3 M. corrugator supercilii mit penetrierendem N. supraorbitalis, der sich unmittelbar vor dem Eintritt in den Muskel in 4–6 Faszikel aufteilt. Die Gefäßversorgung des Muskels erfolgt durch einen Ast der A. angularis, hier am rechten Muskelrand zu erkennen.

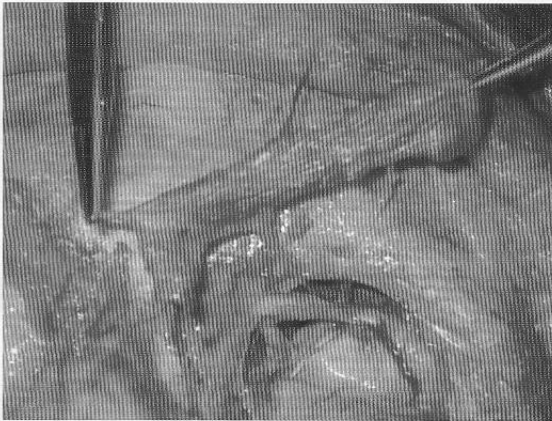


Abb. 4 Präparation der Periorbitalregion, Glabella und Stirn. Der sehnige Ursprung des M. depressor supercilii wird von dem Instrument auf der linken Bildhälfte gehalten. Der M. corrugator supercilii ist komplett abgehoben, aber noch in Verbindung mit dem N. supratrochlearis und der Gefäßversorgung im medialen Augenwinkel. Der N. supraorbitalis verläuft auf dem Perikranium nach kranial, an der Unterseite des Korrugator.

### Diskussion

Glabella ist ein Diminutiv des lateinischen Wortes für Glatze und bezeichnet das kleine, dreieckige, meist haarlose und glatte Areal zwischen Nase und den medialen Enden der Augenbrauen. Im Bereich der Glabella agieren drei paarig angeordnete Muskeln, der M. corrugator supercilii, der M. depressor supercilii und der M. procerus. Gemeinsam mit dem medialen Anteil des M. orbicularis oculi dienen sie dazu, Augenlid und Braue nach inferomedial zu bewegen und das Auge zu schützen. Kontraktionen des Korrugators (Ruga, lat. = Falte) und Depressor bewirken zudem die Bildung einer vertikalen und zweier schräg verlaufender Falten. Die leichte Verschieblichkeit der Weichteile im Bereich der Glabella wird durch ein kompliziert angeordnetes Schichtsystem von Stirn und Augenbraue unterstützt [14]. Der M. frontalis, der als Antagonist der Augenbrauensenker fungiert, ist im oberen Bereich der Stirn relativ unbeweglich. Im unteren

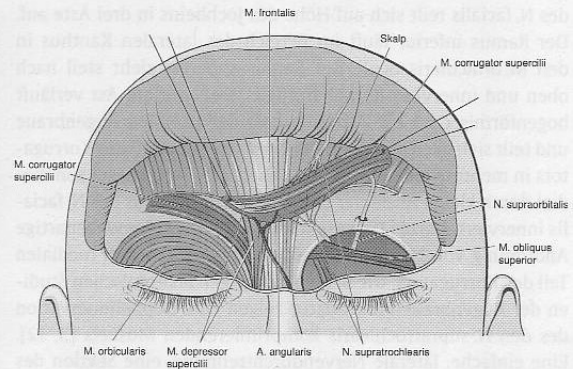


Abb. 5 Schematische Darstellung der Präparation aus Abb. 4.

Teil wird der Muskel von einem vorderen und hinteren Blatt der Galea-Aponeurose umhüllt. Im subgalealen Raum befinden sich mehrere Fettkissen, unter anderem über dem Korrugator. Muskelfasern von Procerus, Depressor und Korrugator durchziehen den M. frontalis bevor sie in der Dermis inserieren, der Korrugator durchwandert zuvor noch ein Fettkissen und den M. orbicularis. Das supraziliäre Fettkissen über dem Korrugator steht darüber hinaus in Verbindung mit dem präseptalen Fett der Orbita. Der Korrugator stellt somit das mediale Dach eines mobilen Raumes der Stirn dar [15]. Diese Anordnung bedingt einerseits die hohe Gleitfähigkeit der Gewebeanteile von Glabella, Stirn und Augenbraue, andererseits ist das Ausmaß der funktionellen Abhängigkeit der verschiedenen Muskeln erkennbar.

Neben dem absichtlichen oder unfreiwilligen Ausdruck von Ärger, führt eine chronische Hyperaktivität des Korrugator zu einer permanenten Faltenbildung, da sich die Haut durch darunter liegende Muskelkontraktionen nicht verkürzt. Mit fortschreitendem Alter tragen die Abnahme von dermalem Kollagen und Elastin sowie des subdermalen Fettanteils zu der Faltenbildung in diesem prominenten Gesichtsbereich bei. In der ästhetischen Chirurgie wurden die Falten der Glabella bislang durch Unterspritzung mit auto- oder heterologen Weichteilfüllern, Unterminierung und anschließender Fetttransplantation, Dermabrasio oder chemischem Peeling behandelt [3]. Operativ kann die Korrugatormuskulatur im Rahmen eines koronalen Stirnlift, endoskopisch oder durch einen transpalpebralen Zugang entfernt werden [13, 18].

Von den verschiedenen Zugangswegen zu den für die Migräne relevanten Muskeln ermöglicht das transpalpebrale Verfahren die Darstellung von Korrugator und Depressor unter direkter Sicht von den Ursprüngen nahe des medialen Kanthus bis zur dermalen Insertion. Durch eine mediale Lidinzision, ähnlich der bei einer oberen Blepharoplastik, ist in Lokalanästhesie oder Analgosedierung die Resektion der kompletten Muskulatur in einer Schicht zwischen M. orbicularis und Septum unter Schonung des N. supratrochlearis durchführbar [8, 16].

Die beschriebenen Methoden der Sektion des mittleren Ramus des Temporalastes des N. facialis durch eine Hautinzision am Unterrand der Augenbraue erscheint angesichts der Doppelnervation des Korrugators nicht ratsam [4]. Der Temporalast

des N. facialis teilt sich auf Höhe des Jochbeins in drei Äste auf. Der Ramus inferior läuft im Bereich des lateralen Kanthus in den M. orbicularis oculi, der Ramus superior zieht steil nach oben und innerviert den M. frontalis. Der mittlere Ast verläuft bogenförmig ca. 1 bis 2 cm oberhalb der lateralen Augenbraue und teilt sich nach dem Eintritt in den lateralen Teil des Korrugators in mehrere kleine Äste. Zusätzlich wird der Muskel von medial durch kleine Ausläufer des Ramus zygomaticus des N. facialis innerviert. Knize [15] beschreibt noch eine spinnwebartige Anordnung von Nerven des infraorbitalen Plexus am medialen Teil des Korrugators. Die beiden bisherigen anatomischen Studien der Augenbrauenmuskulatur zeigen eine Doppelinnervation des den N. supratrochlearis komprimierenden Muskels [3, 12]. Eine einfache, laterale Nervendurchtrennung, eine Sektion des Muskels oder eine inkomplette Resektion des Korrugators können daher zu einer erhaltenen Kontraktibilität führen und den angestrebten Erfolg der Nervendekompression verhindern.

Eine genaue Zuordnung der einzelnen Muskeln zur Bildung bestimmter Falten im Glabellabereich ist nicht möglich. Der Depressor weist nur einen Bruchteil der Länge und der Masse des Korrugators auf und eine präparatorische Trennung der beiden Muskeln ist nur sehr schwer durchführbar. Die beiden, schrägen Glabellafalten können vom Depressor oder der nach oben verlaufenden pars obliqua des Korrugators oder beiden gemeinsam verursacht werden. Die einzelne, vertikale Falte hingegen wird hauptsächlich vom horizontalen Teil des Korrugators bewirkt, die transversale Falte im Bereich des Nasions entsteht durch die Kontraktion des M. procerus. Da bei der kompletten Resektion des Korrugators der Depressor unweigerlich mitentfernt wird, ist die klinische Bedeutung der Zuordnung jedoch gering.

Der M. depressor supercilii wurde vereinzelt als Teil des M. orbicularis oculi oder des M. corrugator beschrieben [1]. Es handelt sich jedoch um einen eigenständigen Muskel mit originären Ursprungs- und Ansatzpunkten, die deutlich von denen des Korrugators zu unterscheiden sind. Der Korrugator erstreckt sich bis lateral des Durchtritts des N. supraorbitalis und bedeckt diesen im Bereich der Augenbraue. Ungefähr 2 cm oberhalb des Korrugators teilt sich der Nerv, unter dem M. frontalis verlaufend, in 2 Äste auf. Guyuron et al. [10] beschrieben eine Penetration des Muskels durch den N. supraorbitalis. In unserer Untersuchung konnte dies nicht bestätigt werden, in allen Präparaten verlief der N. supraorbitalis tief zur Muskulatur und hatte keinen Kontakt mit dem Korrugator. Der Muskel wurde im medialen Anteil vom N. supratrochlearis durchwandert, was von anderen Arbeiten bestätigt wird [8, 13].

Neben der Möglichkeit der chirurgischen Dekompression des N. supratrochlearis als Behandlungsoption einer hauptsächlich frontal lokalisierten Migräne, wurden in jüngster Zeit Ansätze ähnlicher Art für okzipitale, temporale und nasale Migränetypen beschrieben [9, 17]. Diese neuen chirurgischen Vorgehensweisen sind nicht als Substitution, sondern vielmehr als Ergänzungen konservativer Therapieformen der Migräne anzusehen. Die Ergebnisse mehrerer derzeitiger stattfindender prospektiver Studien

an selektiven Gruppen sollten Aufschluss über den Stellenwert der Chirurgie für Migränepatienten bringen.

### Schlussfolgerungen für die klinische Praxis

Die chirurgische Dekompression von sensiblen, afferenten Trigeminal-Ästen ist eine neue Option zur Behandlung der Migräne. Das technisch anspruchsvolle Verfahren bedingt die Kenntnis der hier beschriebenen Anatomie der Periorbitalregion. Vor der Durchführung ist die Simulation des operativen Effektes durch eine Lähmung der spezifischen Muskulatur mittels Botulinum-Toxin ratsam. Ein anschließender Beobachtungszeitraum von 8 Wochen erlaubt es, die Patienten zu identifizieren, bei denen durch die Resektion der Mm. corrugator und depressor supercilii eine hohe Erfolgsaussicht auf eine signifikante Besserung der Beschwerden besteht.

### Literatur

- Cook BE, Lucarelli MJ, Lemke BN. Depressor supercilii muscle. *Ophthalmic Plast Reconstr Surg* 2001; 17: 404–411
- Ebersberger A. Pathophysiologie der Migräne. *Anaesthesist* 2002; 51: 661–667
- Ellis D, Bakala CD. Anatomy of the motor innervation of the corrugator supercilii muscle: clinical significance and development of a new surgical technique for frowning. *J Otolaryngol* 1998; 27: 222–227
- Ellis DA, Cousin JN. Denervation of the corrugator supercilii muscle. *Facial Plast Surg Clin North Am* 2000; 8: 355–362
- Gendolla A, Pageler L, Diener HC. Migräne – Kosten und Erfolg nicht-medikamentöser Therapieverfahren. *Schmerz* 1999; 11: 196–199
- Göbel H. Therapiestrategien gegen Migräne. *MMW Fortschr Med* 2003; 145: 72–78
- Göbel H, Buschmann P, Heinze A, Heinze-Kuhn K. Epidemiologie und sozioökonomische Konsequenzen von Migräne und Kopfschmerz-erkrankungen. *Versicherungsmedizin* 2000; 52: 19–23
- Guyuron B, Michelow BJ, Thomas T. Corrugator supercilii muscle resection through blepharoplasty incision. *Plast Reconstr Surg* 1995; 95: 691–696
- Guyuron B, Tucker T, Davis J. Surgical treatment of migraine headaches. *Plast Reconstr Surg* 2002; 109: 2183–2189
- Guyuron B, Varghai A, Michelow BJ, Thomas T, Davis J. Corrugator Supercilii muscle resection and migraine headaches. *Plast Reconstr Surg* 2000; 106: 429–434
- Headache Classification Committee of the International Headache Society. Classification and diagnostic criteria for headache disorders, cranial neuralgias and facial pain. *Cephalalgia* 1998; 8: 1–96
- Hwang K, Kim YJ, Chung ICH. Innervation of the corrugator supercilii muscle. *Ann Plast Surg* 2004; 52: 140–143
- Knize DM. Transpalpebral approach to the corrugator supercilii and procerus muscles. *Plast Reconstr Surg* 1995; 95: 52–60
- Knize DM. An anatomically based study of the mechanism of eyebrow ptosis. *Plast Reconstr Surg* 1996; 97: 1321–1333
- Knize DM. Muscles that act on glabellar skin: a closer look. *Plast Reconstr Surg* 2000; 105: 350–361
- Michelow BJ, Guyuron B. Rejuvenation of the upper face. *Clin Plast Surg* 1997; 24: 199–212
- Mosser SW, Guyuron B, Janis JE, Rohrich RJ. The anatomy of the greater occipital nerve: implications for the etiology of migraine headaches. *Plast Reconstr Surg* 2004; 113: 693–697
- Slivinskis IB, Faiwchow L, Lemos Dias FC. Transpalpebral approach to the corrugator supercilii and procerus muscles. *Plast Reconstr Surg* 2000; 105: 803
- Soyka D. 60 Jahre Migränerforschung. *Schmerz* 1999; 13: 87–96